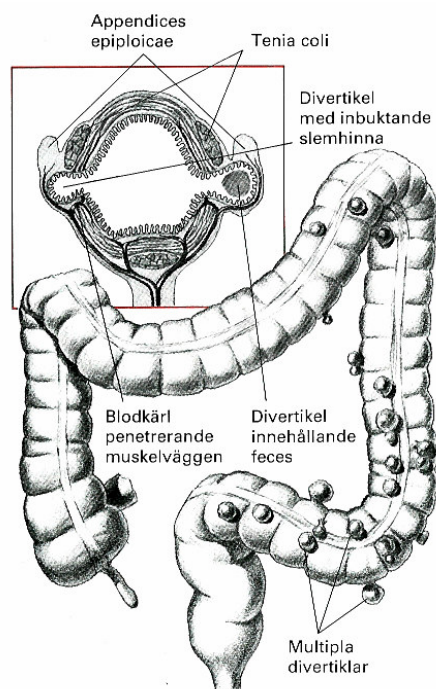



Røntgen colon med enkelkontrast (fylningscolon)

Kontrollpanelene skal være pakket inn med plast før undersøkelsen begynner.

Standard innstilling av gjennomlysning:



Indikasjoner

Eldre og lite mobile pasienter
Colonileus og stenoseutredning (p vise okklusjonsniv )
Mistanke om fistel, perforasjon eller anastomoselekkasje

Ved mistanke om ileus, perforasjon eller postoperativ anastomoselekkasje skal det brukes vannl selig kontrast

1. Ved stenoser eller spasmer kan man gi Buscopan (hvis ikke kontraindisert)
2. Venstre sideleie
3. Klysterspiss i rectum – bl s ballongen forsiktig opp
4. Start kontrastfylning
5. Fylningsbilde side rectum (viser det presacrale rom)
6. Fyll kontrast til over venstre flexur
7. Ryngleie
8. H yre sideleie
9. Hodeenden heves for   fyll coecum med kontrast
10. Alle segmenter av colon avfotograferes s  friprojisert som mulig

Unntak

Ved colonileus bare fremstilling til okklusjonsniv .

Ved konkrete problemstillinger som f.eks. mistenkt anastomoselekkasje, er det oftest ikke n dvendig med fullstendig kontrastfylning av colon.